Bloqueo articular de hombro, rodilla, coxofemoral, sacroilíaco y otras articulaciones

Tratamiento intervencionista del dolor

tech

CONTENIDO

1. Objetivos

2. Introducción

3. Complicaciones de las infiltraciones articulares

Anestésicos locales
Corticoides (CS)
Ácido Hialurónico (AH)
Plasma Rico en Factores de Crecimiento (PRFC)

4. Infiltración intraarticular de hombro

Indicaciones terapéuticas
Realización de la técnica

5. Infiltración intraarticular de rodilla

Indicaciones terapéuticas
Realización de la técnica

6. Infiltración intraarticular coxofemoral

Indicaciones terapéuticas
Realización de la técnica

7. Infiltración intraarticular sacroilíaco

Indicaciones terapéuticas
Realización de la técnica

8. Bibliografía

Objetivos

- Detallar las pautas generales de las infiltraciones articulares, así como las contraindicaciones y complicaciones generales.
- Describir las características generales e indicaciones, así como la realización de las técnicas de las infiltraciones de hombro, rodilla, coxofemoral y sacroilíaca.

Introducción

Las enfermedades musculoesqueléticas constituyen alrededor de un 10 % del total de las consultas atendidas en la atención primaria. Según los datos del estudio Episer, de las cuatro fuentes de dolor crónico (oncológico, neuropático, isquémico y del aparato locomotor) el más prevalente, por su frecuencia, es el dolor crónico del aparato locomotor y la artrosis es la principal enfermedad reumática que produce dolor crónico, seguida de las artropatías inflamatorias. Las indicaciones más comunes para realizar una infiltración son la osteoartrosis, las artritis inflamatorias y afectaciones varias de los tejidos blandos, como bursitis, tendinitis, entre otras.

El dolor, tanto agudo como crónico, tiene graves consecuencias sociosanitarias que engloban desde el aumento exponencial de la discapacidad y pérdida de calidad de vida para el paciente que lo sufre, hasta el incremento significativo del absentismo laboral. De ahí, la necesidad de tratarlo de forma precoz y segura con todas las posibles herramientas terapéuticas al alcance, incluyendo las infiltraciones locales con glucocorticoides (1,2).

Las infiltraciones articulares y periarticulares incluyen un grupo de técnicas analgésicas de carácter invasivo que ofrecen una alternativa al abordaje quirúrgico en pacientes en los que las opciones conservadoras están contraindicadas o son insuficientes para el control del dolor. El abordaje articular es sencillo en la mayor parte de las articulaciones, salvo en algunos casos como la articulación coxofemoral, la articulación sacroilíaca o la infiltración de articulaciones facetarias del raquis que requieren la mayor parte de las veces una guía visual mediante fluoroscopia o ecografía que potencian el éxito de la técnica y mejoran la seguridad del paciente (1,2).

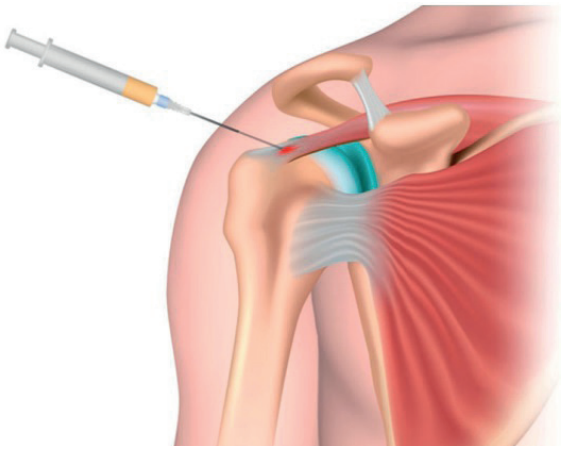

Figura 1. Infiltraciones articulares.

Las infiltraciones articulares son técnicas que deben ser realizadas por personas capacitadas, entrenada en el manejo en este tipo de técnicas y, sobre todo, estén entrenados en detectar y controlar los posibles efectos secundarios y complicaciones asociadas a ellas. Por otro lado, es esencial establecer una indicación precisa para cada tipo de infiltración a realizar, dado que ésta es la pieza clave para el éxito de la terapia intra o periarticular. La técnica de la infiltración consiste, muy esquemáticamente, en la inyección local a nivel intraarticular o periarticular de un fármaco (glucocorticoide, anestésico local, o ambos), con el fin de romper el círculo de dolor, inmovilidad y pérdida funcional.

Es un tratamiento sintomático que por sí mismo y complementándose con otras herramientas terapéuticas farmacológicas y no farmacológicas, intenta recuperar la funcionalidad de la unidad articular afectada en el menor tiempo posible (1,2).

Como ya se ha descrito, las infiltraciones articulares en la mayoría de los casos son técnica segura y con una curva de aprendizaje corta. No obstante, su realización no está exenta de complicaciones y requiere entrenamiento por parte de la persona que la realiza. Cuando se procede a realizar cualquier infiltración se deben tener en cuenta algunas pautas como (1,2) *(tabla 1)*.

En esencia, los tratamientos locales y en estos casos, las infiltraciones terapéuticas tienen varios objetivos, entre ellos (3):

- Aliviar o suprimir la inflamación y sus manifestaciones clínicas.
- Prevenir o recuperar la limitación funcional.
- Acelerar la evolución favorable del proceso.
- Evitar secuelas y alteraciones estructurales.
- Sustituir, disminuir o eliminar la necesidad de tratamientos más agresivos, ineficaces, con efectos secundarios o contraindicados *(figura 2)*.

Pautas generales en infiltraciones intraarticulares
Realizarla cuando exista una indicación clara para ello.
Personal entrenado conocedor de la estructura anatómica de la articulación.
Obtención del consentimiento informado por parte del paciente.
Rigurosas medidas de asepsia.
Realización en el ámbito sanitario con medidas adecuadas para detectar y controlar complicaciones.
Aspiración previa a la infiltración de la medicación (detección de sangre o liquido intraarticular).
Seleccionar siempre la vía más segura de abordaje.
Evitar infiltrar un volumen excesivo en la articulación (0,5-1 ml en articulaciones pequeñas, 3-5 ml en articulaciones medianas, < 10 ml en articulaciones grandes).

Tabla 1. Pautas generales en infiltraciones intraarticulares.

La realización de esta técnica o procedimiento de infiltración articular está marcada, en ocasiones, en contraindicaciones médicas. Existen indudablemente contraindicaciones absolutas y relativas. **Contraindicaciones absolutas de las infiltraciones articulares son (1,3):**

- Hipersensibilidad o alergia a cualquiera de los componentes utilizados.
- Sospecha de infección intraarticular o en la piel circundante.
- Inestabilidad articular.
- Presencia de fractura intraarticular.
- Duda o imprecisión en el diagnóstico y la falta de respuesta favorable a infiltraciones previas.

Como contraindicaciones relativas, se encuentran (1,3):

- Prescripción activa de tratamiento anticoagulante.
- Existencia de coagulopatías.
- Osteoporosis yuxtarticular grave.
- Infiltración en articulaciones de carga en el profesional poco experto.

Figura 2. Infiltraciones articulares: objetivos.

Contraindicaciones absolutas de las infiltraciones articulares	Contraindicaciones relativas de las infiltraciones articulares
• Hipersensibilidad o alergia a cualquiera de los componentes utilizados.	• Prescripción activa de tratamiento anticoagulante.
• Sospecha de infección intraarticular o en la piel circundante.	• Existencia de coagulopatías.
• Inestabilidad articular.	• Osteoporosis yuxtarticular grave.
• Presencia de fractura intraarticular.	• Infiltración en articulaciones de carga en el profesional poco experto.
• Duda o imprecisión en el diagnóstico y la falta de respuesta favorable a infiltraciones previas.	• Diabetes mellitus mal controlada.
	• Hemartrosis.
	• Prótesis u osteosíntesis.
	• Embarazo.
	• Haber realizado infiltraciones previas sin efectos beneficiosos.

Tabla 2. Contraindicaciones absolutas y relativas de las infiltraciones articulares.

Complicaciones de las infiltraciones articulares

La realización de las infiltraciones como procedimiento médico, se deberá realizar por un personal calificado, entrenado y, sobre todo, pueda visualizar con frecuencia complicaciones que se ven en la realización de estas técnicas de infiltraciones.

1. Las complicaciones más frecuentes en la infiltración intraarticular son el dolor post infiltración (sinovitis reactiva: del 2 al 10 %), atrofia de la piel o atrofia de la grasa (en torno al 1 %, respectivamente) y, por último, el flushing facial (desde menos del 1 % hasta el 12 %) (3,4).
2. Menos frecuentes son las infecciones intraarticulares post infiltración y la rotura del tendón. Las infecciones intraarticulares son la complicación más importante, pero con una incidencia muy baja, del orden de 1-5 casos por cada 100 000.

Se debe sospechar una infección secundaria a diferencia de las sinovitis reactivas si el brote dura más o comienza después de 48 horas tras la inyección. Se pueden prevenir siguiendo una estricta sistemática en la preparación y el manejo del material, preservando la esterilidad y la de la zona anatómica a infiltrar (3,4).

Complicaciones locales (4):

- **Dolor local:** podría persistir 48-72 horas después de la infiltración.
- **Sinovitis reactiva:** se debe al depósito de los microcristales del glucocorticoide.
- **Osteonecrosis:** es una complicación muy poco frecuente de los glucocorticoides intraarticulares (necrosis ósea isquémica o avascular), el riesgo de esta complicación varía de menos del 0,1 al 3 % de las articulaciones inyectadas, siendo la primera cifra más acorde con la práctica clínica.
- Lesión de vasos o nervios que siempre se debe aspirar antes de infiltrar para cerciorarse de no estar dentro de un vaso sanguíneo.
- Rotura tendinosa.
- Hipopigmentación, acromía y atrofia del tejido graso subcutáneo como efecto del glucocorticoide entre el punto de entrada proximal, el trayecto y el punto objetivo de la infiltración.
- Hematoma post infiltración.
- Síncope vasovagal como reacción al estímulo nociceptivo en personas más sensibles a presentar bradicardias vasovagales autolimitadas y sin complicaciones.
- **Reacción nitroide:** similar a la causada por las sales de oro, cefalea, rubefacción facial y del torso y diaforesis, que aparece a los pocos minutos de la infiltración y puede persistir durante algunos días.

Entre las complicaciones sistémicas más comunes se tienen las siguientes (4):

- **Hiperglucemia transitoria:** siendo poco frecuente, se mantiene durante 1 o 2 días.
- **Supresión del eje hipotalámico-hipofisario:** se trata de un efecto secundario muy infrecuente, estando relacionado con la absorción sistémica de los glucocorticoides intraarticulares.
- Osteoporosis.

Complicaciones sistémicas absolutas de las infiltraciones articulares	Complicaciones locales de las infiltraciones articulares
• Hiperglucemia transitoria.	• Dolor local.
• Supresión del eje hipotalámico-hipofisario.	• Sinovitis reactiva.
• Osteoporosis.	• Osteonecrosis.
-	• Lesión de vasos o nervios.
-	• Rotura tendinosa.
-	• Hipopigmentación, acromía y atrofia del tejido graso subcutáneo.
-	• Hematoma post infiltración.
-	• Síncope vasovagal.
-	• Reacción nitroide.

Tabla 3. Complicaciones sistémicas absolutas y locales de las infiltraciones articulares.

Cuando se procede a la realización de una infiltración articular para el control del dolor, se emplearán algunos fármacos que facilitarán el alivio del dolor y los signos inflamatorios que persisten en la articulación afectada. **En la actualidad, entre los fármacos o medicamentos más utilizados se tienen (5,6):**

- Anestésicos locales.
- Fármacos corticoides.
- Ácido hialurónico.
- Otros: el plasma rico en factores de crecimiento (PRFCs) y células madre mesenquimatosas (MSCs) que han ganado popularidad, aunque la evidencia existente de su eficacia es limitada (7).

Anestésicos locales

Estos constituyen uno de los fármacos más utilizados a la hora de las infiltraciones locales en los pacientes que las necesitan, un aspecto a tener en cuenta es que, generalmente, estos medicamentos se emplean asociados a corticoides, ya que su efecto es más rápido y disminuyen la sensación dolorosa que puede sufrir el paciente tras la infiltración, por irritación de la cápsula articular, como causa más frecuente.

Entre los anestésicos más utilizados se encuentra la mepivacaina o la lidocaína por su alto perfil de seguridad. Algunos estudios han establecido toxicidad de otros anestésicos locales como la bupivacaina, sin embargo, este efecto tóxico sobre los condrocitos está asociado más bien al empleo de perfusión continua en el control del dolor agudo postoperatorio.

Por tanto, no es excepcional la infiltración intraarticular de anestésicos locales de duración prolongada como bupivacaina a 25 % o ropivacaína a 1 % (5-7).

Corticoides (CS)

No hay diferencias significativas acerca de cuál es el corticoide ideal para realizar las infiltraciones, no existiendo suficientes ensayos aleatorizados con su toxicidad o eficacia como criterios de valoración. La mayoría de las recomendaciones están basadas en opiniones de expertos, sin embargo, el mecanismo de acción de cada uno de ellos puede guiar acerca de la utilización de uno u otro según la situación que se presente.

El uso de corticoides en las infiltraciones se basa en su efecto antinflamatorio. Los corticoides intraarticulares disminuyen el flujo sanguíneo hacia la membrana sinovial, por lo que se reduce la respuesta inflamatoria. El efecto producido varía según el glucocorticoide utilizado, mediante su potencia antinflamatoria, farmacocinética y la dosis empleada (5-7).

Estos son los fármacos más empleados para infiltraciones intraarticulares o periarticulares. Se asocian a efectividad prolongada, aunque es necesario informar al paciente que es necesario esperar varios días para notar el efecto analgésico. Existen múltiples formulaciones disponibles para las infiltraciones, entre ellas, la dexametasona y metilprednisolona se asocian a menor tasa de lesión de condrocitos con respecto a triamcinolona y betametasona, que es la más condrotóxica (5-7).

La eficacia de las infiltraciones articulares con corticoesteroides es más duradera con el uso de hexacetónido de triamcinolona frente a corticoides más solubles como la betametasona, además de tener una menor difusión sistémica y una menor alteración de niveles de cortisol y glucosa. Con respecto a la triamcinolona, el hexacetónido se ha demostrado más potente que el acetónido, tanto en estudios longitudinales como retrospectivos.

Por otra parte, pese a que se ha demostrado que el hexacetónido tiene el doble de potencia antiinflamatoria que el acetónido, el uso del doble de dosis de acetónido de triamcinolona no supone mayor beneficio que el uso de la dosis habitual de hexacetónido de triamcinolona (5-7).

En el estudio de Zulian et al. se incluyeron pacientes con Artritis Idiopática Juvenil (AIJ) y con sinovitis simétrica (la mayoría fueron rodillas), se infiltró con la dosis estándar de hexacetónido una de las articulaciones y la contralateral con el doble de dosis de acetónido, obteniendo la remisión articular en una proporción mayor y más duradera en aquellas articulaciones infiltradas con hexacetónido.

Los efectos adversos, atrofia subcutánea e hipopigmentación, principalmente, son más frecuentes con corticoides de depósito, por lo que no se recomiendan en articulaciones pequeñas o superficiales, siendo más adecuado el uso de corticoides solubles (betametasona o metilprednisolona) (5-7).

En resumen, el mecanismo de acción de estos fármacos está en su capacidad antinflamatoria, al inhibir la síntesis de prostaglandina por bloqueo de la fosfolipasa A2. Indudablemente, son potentes antiinflamatorios y moduladores del dolor y pueden ser inyectados, intraarticular, intrabursal y peritendíneo. El efecto analgésico se daría entre los dos y siete días. Se debe tener en cuenta que los corticoides, si bien son potentes antiinflamatorios y calman el dolor, no cambian el curso de la enfermedad reumática (5-7).

Ácido Hialurónico (AH)

El Ácido Hialurónico (AH) es producido por los sinoviocitos, condrocitos y fibroblastos de tipo *B*. Su acción depende principalmente de dos mecanismos:

1. **Viscosuplementación mecánica intraarticular:** puede desempeñar el papel de protección de las articulaciones, como la lubricación, la absorción de impactos y la reducción de la fricción (8,9).
2. **Condroprotección secundaria a la reducción de la apoptosis del condrocito y a un aumento en la proliferación de los mismos, así como al estímulo en la síntesis de proteoglicanos:** efecto inhibitorio de la expresión de algunos mediadores proinflamatorios como *IL-1β, IL-8, IL-6, PGE2*, el Factor de Necrosis Tumoral (TNFα) y efecto analgésico atribuido a la interacción del AH con las terminaciones nerviosas a nivel articular (8,9).

Asociados a mayor efectividad y duración del efecto que los esteroides, los fármacos condroproctetores son agentes conocidos por sus efectos analgésicos a largo plazo, siendo considerado como fármacos moduladores de la patología articular de tipo osteoartrósico. Los fármacos sintomáticos de acción lenta han demostrado tener un efecto potencialmente antiinflamatorio, logrando un control del dolor con la misma efectividad que los AINES, evitando los efectos secundarios asociados a éstos.

Entre ellos, el ácido hialurónico está disponible en preparaciones para administración intraarticular y se emplea en procesos articulares crónicos, como alternativa, cuando otras terapias no han funcionado, hoy por hoy se aboga por su empleo en fases precoces de la enfermedad articular (8,9).

Plasma Rico en Factores de Crecimiento (PRFC)

El Plasma Rico en Factores de Crecimiento (PRFC) (plaquetas y otras células) es un concentrado natural de factores de crecimiento autólogos de la sangre. Se trata de un método simple, de bajo costo y mínimamente invasivo. Actualmente, se utiliza en una amplia gama de campos de la medicina, sobre todo, medicina deportiva, con el fin de potenciar la cicatrización y de mejorar la regeneración tisular. Su uso en enfermedad axial degenerativa, así como en el manejo del dolor neuropático, son otros campos de investigación por su efecto potente anti-neuroinflamatorio (10-12).

Los factores de crecimiento presentes no solo en las plaquetas, pero en otras células sanguíneas como los fibroblastos, osteoblastos, células endoteliales, leucocitos, monocitos y macrófagos. La liberación de factores de crecimiento del plasma, se da por la activación natural de las plaquetas al contacto con el colágeno tisular, por medio de la adición de cloruro de calcio o trombina previo a su aplicación.

Los Factores de Crecimiento (FC) son polipéptidos que regulan la mitogénesis, la quimiotaxis, la diferenciación celular, el metabolismo y el fenotipo de numerosos tipos de células. En el caso específico de los desgarros de manguito rotador, el Plasma Rico en Factores de Crecimiento (PRFC) tiene el potencial de mejorar la cicatrización debido a la concentración alta de factores de crecimiento como el Factor de Crecimiento Derivado de Plaquetas (PDGF) que es el principal factor que se libera a nivel de tendón, estimulando la formación de colágeno tipo I y tipo III, favoreciendo la proliferación celular y el Factor de Crecimiento Vascular Endotelial (VEGF) que contribuye al aumento en la respuesta angiogénica. Otros factores de crecimiento regulan la proliferación de fibroblastos y citoquinas antiinflamatorias.

Estos factores actúan de manera local por un sistema autocrino en el que las células producen y responden al mediador biológico por un sistema paracrino, en el que la célula que produce el factor se encuentra en las proximidades de las células a las que afecta. Los factores de crecimiento del PRFC no solamente influyen en la regeneración condral y tendinosa, sino que también mejoran la homeostasis de la articulación, reduciendo la hiperplasia de la membrana sinovial y modulando los niveles de citoquinas (efecto antiinflamatorio), lo que conduce a una mejora en el resultado clínico global articular (10-12).

Para mejorar, acelerar el alivio de los síntomas y reducir los efectos adversos se ha propuesto el tratamiento combinado AH más CS considerando una acción sinérgica, que asocia los beneficios a corto plazo de los CS y el comienzo más lento, pero más duradero de los beneficios del AH. La *American College of Rheumatology* (ACR, 2019) para la Osteoartritis (OA) de rodilla, cadera y mano recomienda (13):

1. Los Corticoides (CS) Intraarticulares (IA) están fuertemente recomendados para OA de rodilla y cadera, esta última bajo control ecográfico y recomendados condicionalmente en la OA de manos. Los CS IA vs. otras IA están recomendados condicionalmente, incluyendo AH.
2. Los Corticoides (CS) Intraarticulares (IA) están fuertemente recomendados para OA de rodilla y cadera, esta última bajo control ecográfico y recomendados condicionalmente en la Osteoartritis de manos. Los CS IA vs. otras IA están recomendados condicionalmente, incluyendo AH. Los AH IA están fuertemente no recomendados en OA de cadera y no recomendados en OA de rodilla.

La *Osteoarthritis Research Society International* (OARSI, 2019) recomienda los CS IA y AH IA en OA de rodilla de forma condicional, en todos los grupos y subgrupos con comorbilidades. La *European Ligue Against of Rheumatism* (EULAR) presentó recomendaciones para OA de manos (2018), los CS IA, generalmente, no deberían usarse en los pacientes con OA de manos, pero se podrían considerar en los pacientes con dolor en interfalángicas (grado de recomendación A) (13).

Infiltración intraarticular de hombro

Indicaciones terapéuticas

Los procedimientos invasivos o infiltraciones sobre la articulación del hombro son una técnica ampliamente utilizada en el manejo del dolor, tanto agudo como crónico en la patología de la articulación glenohumeral. Las infiltraciones se realizan con gran frecuencia en el marco de la analgesia multimodal y es realizada, tanto por traumatólogos como rehabilitadores o especialistas en el control del dolor.

La patología propia de la articulación del hombro se puede clasificar en función de la estructura principalmente afectada en el mismo. No obstante, la afección del hombro puede venir asimismo determinada por patología sistémicas como la artritis reumatoide, artrosis o artritis secundaria a microcristales. Entre las entidades clínicas más frecuentes de la articulación del hombro se tiene (5) *(figura 3)*.

Actualmente, se conocen a las infiltraciones articular y periarticular en el hombro, como una práctica más que habitual en el manejo del dolor, la inflamación aguda y crónica en diferentes entidades clínicas del hombro, las entidades clínicas susceptibles de infiltración con más frecuencia son (5) *(figura 4)*.

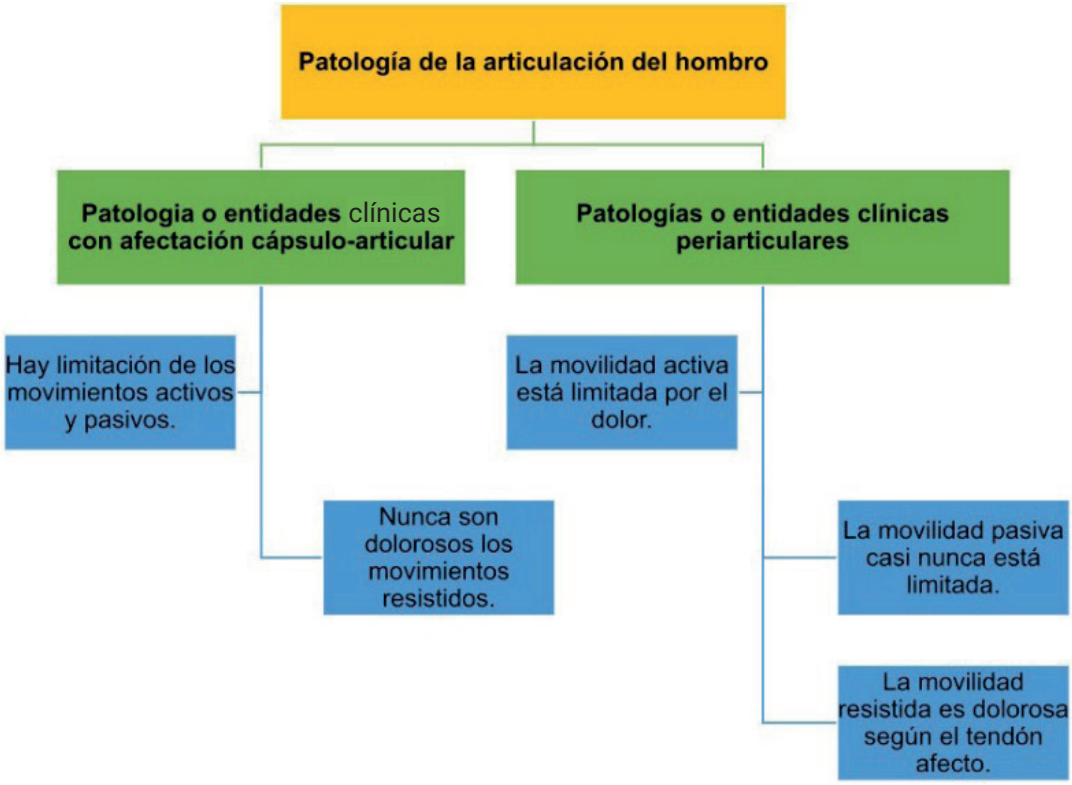

Figura 3. Patología de la articulación del hombro.

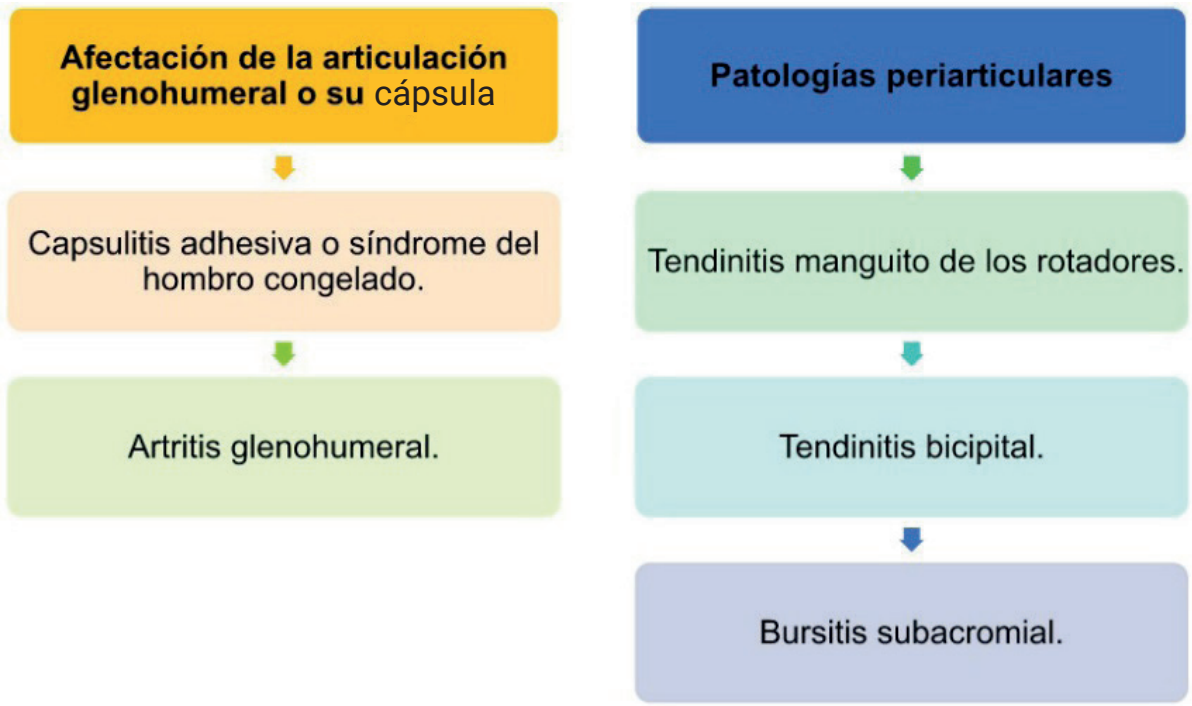

Figura 4. Afectación de la articulación glenohumeral o su cápsula y patologías periarticulares.

Las infiltraciones intraarticulares sobre el hombro se realizarán dependiendo de la localización y, sobre todo, del tipo de patología que se esté abordando, por lo que un diagnóstico adecuado es esencial. Las causas de hombro doloroso son múltiples (5):

1. Patología propia del hombro (tendinitis del manguito de rotadores que es la causa en el 65 % de los casos, tendinitis bicipital, bursitis subacromial, tendinitis calcificada, capsulitis adhesiva y artritis acromioclavicular).
2. Por enfermedad oligo o poliarticular.
3. Por dolor referido (cervical, pleuropulmonar, biliar y coronario).
4. Otras causas como traumatismos, tumores, Paget y distrofia simpática refleja.

Indudablemente, la infiltración del hombro es una de las posibilidades de tratamiento del hombro doloroso, pero se considera de segunda elección después del tratamiento conservador. Los resultados presentados concuerdan con los de otros autores que demuestran que en el SHD las infiltraciones intraarticulares y periarticulares favorecen una disminución del dolor e impotencia funcional. Se evidencia una disminución de dolor, pasando de un EVA de 8,6 a 2,3 (severo a leve) en la primera semana y disminuyendo, posteriormente, hasta 1,1 en la semana 24 tras la infiltración (5) *(figura 5)*.

En las últimas revisiones, una mejor opción a los corticoides es el empleo de ácido hialurónico y plasma rico en plaquetas, sin embargo, ha de tenerse en cuenta que en otros artículos los resultados indican que los corticoesteroides son más efectivos que el ácido hialurónico y el plasmático en plaquetas para aliviar el dolor de la osteoartrosis de cadera; además, el coste estimado de estos últimos es sensiblemente superior al uso de corticoides.

Por otro lado, se ha evidenciado que una sola dosis de corticoesteroides debilita significativamente los tendones del manguito rotador (estudiado en ratas, tanto de tendones intactos como lesionados) en una semana (5,14,16).

Realización de la técnica

Vías de infiltración del hombro

Las infiltraciones articulares en los pacientes con hombro doloroso podrán ser realizadas generalmente por 3 vías: posterior, anterior y lateral. No se debe olvidar nunca que la infiltración articular siempre requerida ser realizada en medio hospitalario y medidas de asepsia a la máxima expresión, con el objetivo de evitar secuelas y complicaciones como las anteriormente descritas (5,14,15) *(figura 6)*.

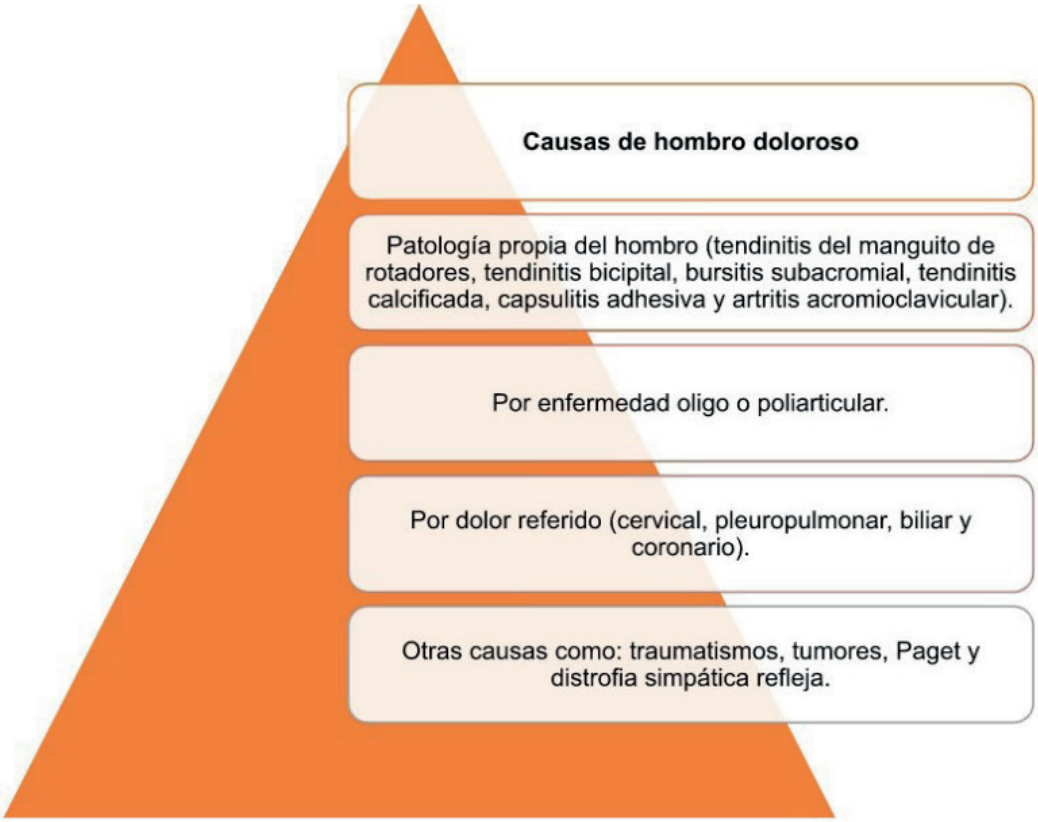

Figura 5. Causas de hombro doloroso.

Figura 6. Infiltraciones articulares.

El paciente se encuentra sentado, con el brazo flexionado y apoyado sobre las piernas o una mesa. Se debe realizar la infiltración 1 cm por debajo del extremo externo del acromion dirigiendo la aguja de forma perpendicular al plano cutáneo, en sentido anterior hacia la apófisis coracoides, que se estará palpando con el dedo índice. La vía posterior es la vía más sencilla y, por lo tanto, la más recomendada. Se indicará para la patología intraarticular del hombro como capsulitis adhesiva o la artritis glenohumeral. Se realizará con el paciente en sedestación con las manos apoyadas sobre las rodillas.

Se localizará el acromion con la mano dominante y con la mano no dominante se localizará la apófisis coracoides al mismo tiempo que se mantendrá la inmovilización del paciente. Con la mano dominante se procederá a la introducción de la aguja, entrando en la articulación a través del punto localizado un centímetro inferior al extremo distal del acromion. Dirigiendo la aguja en sentido anterior hacia la apófisis coracoides, al mismo tiempo localizada (5,14,15).

Abordaje posterior para infiltración del manguito de los rotadores

Es una variable del abordaje posterior que difiere del mismo en que la orientación de la aguja, una vez introducida, es hacia la porción lateral del hombro (5,14,15) *(figura 7)*.

Figura 7. Infiltración del manguito de los rotadores.

El abordaje anterior para la infiltración del hombro

El paciente debe permanecer sentado con los antebrazos apoyados sobre los muslos y las manos en el abdomen. Se debe localizar la articulación glenohumeral, colocando uno de los dedos entre la apófisis coracoides y la cabeza humeral.

A medida que el brazo se desplaza en rotación interna, puede apreciarse que la cabeza humeral gira hacia dentro, identificándose un surco (espacio articular) inmediatamente por fuera de la coracoides, que es donde se debe infiltrar.

No es el abordaje más utilizado, ya que en esa región se encuentra la arteria acromiotorácica y el nervio circunflejo. Este se realiza para las mismas indicaciones del abordaje posterior (5,14,15) *(figura 8)*.

Abordaje lateral del hombro

El paciente debe estar sentado, con los brazos flexionados sobre las piernas. Se realiza 1 cm por debajo del extremo lateral del acromion, en el surco acromio-humeral, incidiendo en sentido ligeramente ascendente. Si se induce la aguja hasta la mitad se puede infiltrar la bolsa subacromial (es la vía de elección) y si se induce entera se infiltra el supraespinoso. Este abordaje es útil en el caso de tendinitis del músculo supraespinoso y la bursitis subacromial (5,14,15).

Figura 8. Abordaje anterior para la infiltración del hombro.

Infiltración intraarticular de rodilla

Indicaciones terapéuticas

La articulación de la rodilla es un lugar común para intervenciones de diferentes procedimientos y la utilización de métodos de imágenes permitirá un mejor abordaje de dicha articulación. Los tejidos blandos que rodean la articulación de la rodilla suelen verse afectados por las actividades deportivas y, con frecuencia, requieren intervenciones *(figura 9)*.

Figura 9. Infiltración intraarticular de rodilla.

La edad es el factor de riesgo más importante, la relación entre la edad y la osteoartrosis cuestiona si estos cambios son patológicos o fisiológicos relacionados con el envejecimiento. La osteoartrosis de la rodilla afecta a más del 10 % de la población mayor de 60 años y se asocia frecuentemente a trastornos físicos y psicológicos y coste elevado (16).

La rodilla es la articulación más grande del cuerpo, por accesibilidad desde el punto de vista anatómico y el gran espacio articular que contiene se considera una articulación de accesibilidad fácil. No obstante, el diagnóstico del dolor derivado de la articulación de rodilla no siempre es sencillo, ya que esta articulación es compleja desde el punto de vista anatómico al comprender partes óseas, estructuras cartilaginosas, cápsula, partes blandas, tendones intra y extraarticulares y estructuras musculares.

Una de las terapias indicada en el tratamiento del dolor agudo y crónica de la rodilla son las infiltraciones terapéuticas. Es muy importante señalar que las indicaciones de infiltración de rodilla para tratamiento del dolor vendrán determinadas por el diagnóstico y el origen del dolor (16) *(tabla 4)*.

Infiltración de rodilla: indicaciones médicas	
Infiltración intraarticular	**Infiltración periarticular**
• Artritis (artritis reumatoide y artritis crónica juvenil. • Patología articular por depósito de cristales (gota y pseudogota). • Artrosis.	• Bursitis pre-rotuliana. • Tendinitis de la pata de ganso.

Tabla 4. Infiltración de rodilla: indicaciones médicas.

Realización de la técnica

Infiltración intraarticular de la rodilla

La técnica se puede realizar con el paciente en decúbito supino con la pierna en extensión o en sedestación con la rodilla flexionada. La vía de acceso más frecuente para la infiltración de rodilla es a través del espacio femorotibial lateral o medial (16) *(figura 10)*.

En primer lugar, es necesario localizar este punto de entrada en la articulación, para la localización del punto se tendrá en cuenta el polo inferior de la rótula y el tendón rotuliano, el punto de entrada se palpará como una pequeña depresión a un centímetro o dos del borde del tendón rotuliano por debajo y lateral o medial al borde de la rótula. Se seleccionará la entrada por vía lateral o medial en función de la indicación de la infiltración de cada paciente (16).

Infiltración intraarticular por acceso suprapatelar

Se realiza con el paciente en decúbito supino y la rodilla extendida. Se debe localizar la rótula determinando el borde superior de la misma. El punto de infiltración se encuentra aproximadamente un centímetro por debajo y lateral al mismo. Se introduce la aguja perpendicular a la piel y paralela a la camilla (16).

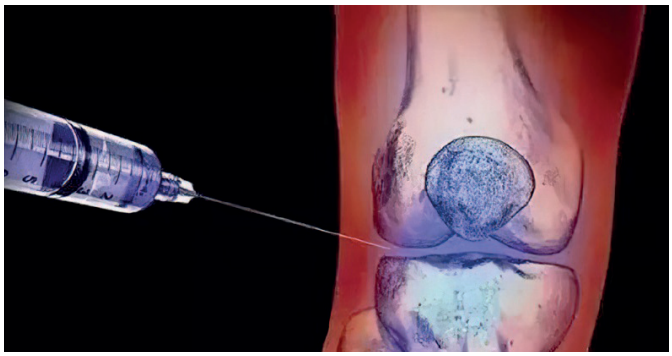

Figura 10. Infiltración intraarticular de la rodilla.

Figura 11. Infiltración intraarticular por acceso suprapatelar.

Infiltraciones periarticulares

- **Tendinitis de la pata de ganso:** con el paciente en decúbito supino y la pierna extendida se localiza el punto de más dolor en la inserción de los músculos que conforman la pata de ganso (semitendinoso, sartorio y recto interno) en la cara medial de la tibia proximal. La infiltración se debe hacer en abanico a ese nivel (17).
- **Bursitis prerrotuliana:** con el paciente en decúbito supino y la pierna extendida se procede a la infiltración con medidas de asepsia en la cara anterior de la rótula, accediendo desde su lado lateral por encima del plano óseo administrando el agente farmacológico en abanico a lo largo del trayecto de inserción de la aguja (17).

  La inyección intraarticular de esteroides es un tratamiento efectivo, ampliamente prescrito y recomendado, para personas con osteoartritis sintomática de la rodilla con alivio del dolor a corto plazo que dura de 3 a 4 semanas en comparación con placebo. Son eficaces en brotes inflamatorios agudos, sobre todo, en afección monoarticular.

  La OARSI los considera una opción apropiada para el control del dolor a corto plazo. La ESCEO los recomienda sobre el ácido hialurónico en los pacientes que no respondieron al tratamiento con antiinflamatorios (AINE o inhibidores de la COX-2). Los más prescritos son dipropionato de betametasona y acetato de metilprednisolona.

- **Recomendación:** el grupo de expertos los recomienda en los pacientes muy sintomáticos en los que la terapia con AINE/COX-2 no ha sido eficaz. Recomiendan no realizar más de tres infiltraciones en una articulación por año y evitar la administración en pacientes que van a ser sometidos a cirugía protésica en menos de 6 meses, porque aumenta el riesgo de infección (17).

Infiltración intraarticular coxofemoral

Indicaciones terapéuticas

La articulación trocantérea es una articulación profunda con poco espacio intraarticular, lo que dificulta la infiltración de la misma. Esto determina que la infiltración se vea como una herramienta beneficiosa y especialmente cuando se realiza la misma bajo visión fluoroscópica o mediante ecografía (18) *(figura 12)*.

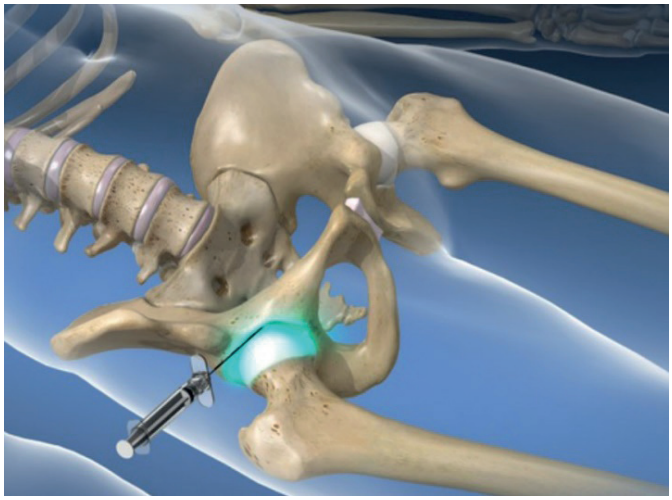

Figura 12. Infiltración intraarticular coxofemoral.

La bursitis trocantérica es la inflamación de las bursas trocantéreas que se manifiesta como dolor en la zona superoexterna de la pierna, irradiado a glúteo, ingle y rodilla. Se describe como la causa más frecuente de dolor de cadera susceptible de infiltración. Otras patologías, también con frecuencia pueden beneficiarse de la infiltración de la articulación coxofemoral son osteoartrosis sintomática de cadera y la artritis secundaria a patologías sistémicas (artritis psoriásica y espondilitis anquilosante) (18).

Se ha demostrado que la inyección eco guiada en la cadera es un método viable y mejor alternativa que la guía fluoroscópica por diversas razones, como son su accesibilidad, tamaño, ausencia de radiaciones ionizantes y superior visualización de las estructuras de partes blandas. Los pacientes por regla general refieren que las infiltraciones eco guiadas son más directas y menos dolorosas que el mismo procedimiento bajo control fluoroscópico. Por todo ello, en los últimos años está aumentando mucho la utilización de la ecografía como guía para punciones e infiltraciones articulares de la cadera (18).

Existen varios productos farmacológicos disponibles para el tratamiento de la osteoartrosis de cadera. Son principalmente:

- **Esteroides intraarticulares:** se han demostrado eficaces en la reducción del dolor en paciente con artrosis y, además, producen una mejora de la función que disminuye con el tiempo (5,12).
- **Ácido hialurónico intraarticular:** en un estudio sistemático Piccirilli et al. concluyen, en relación con la evidencia de la utilización de ácido hialurónico en artrosis de cadera, que la inyección de ácido hialurónico es el mejor tratamiento conservador de la artrosis antes de la cirugía.

  Esta infiltración puede disminuir el dolor y mejorar la distancia recorrida, sin modificar la estructura morfológica o la progresión radiológica de la cadera patológica. Su eficacia solo está demostrada en casos de artrosis leve o moderada, mientras que casos severos no se benefician de este tratamiento (5,12).
- **Factores de crecimiento:** bajo esta denominación se incluyen preparados biológicos obtenidos mediante diferentes técnicas y que se caracterizan por tener una mayor concentración de factores de crecimiento que la que está presente en la sangre, se utilizan en infiltración articular con el objetivo de mejorar la viscosidad articular, aumentar la producción de lubricina por parte de la membrana sinovial disminuyendo el rozamiento, disminuir la inflamación y el dolor, además, conseguir una estimulación en la producción de condrocitos y, con ello, una mejora de la funcionalidad del cartílago articular (5,12).

Realización de la técnica

Existen múltiples accesos para la infiltración de la articulación coxofemoral. Se coloca al paciente en decúbito lateral sobre el lado no doloroso, con la pierna superior en semiflexión y la inferior en extensión. La infiltración se realiza a nivel de trocánter mayor en el lugar de máximo dolor, con la aguja perpendicular u oblicua hasta llegar a periostio, distribuyendo el fármaco en abanico.

Conviene delimitar claramente el área de infiltración de seguridad, lejos del paquete vasculonervioso y lejos del nervio femoral. Para ello, es útil delimitar el área de seguridad del abordaje anterolateral proximal. Se introduce la aguja en un ángulo de 45 grados hasta chocar con hueso o atravesar la cápsula articular (18).

Infiltración intraarticular sacroilíaco

Indicaciones terapéuticas

La Articulación Sacroilíaca (ASI) es la articulación axial más larga del cuerpo con una superficie de 17,5 cm. Es una articulación diartrodial, anfiartrósica irregular y monoaxial en la que solo el tercio anterior de la articulación es una verdadera sinovial, siendo el resto el resultado de una compleja red de conexiones ligamentosas. Las infiltraciones intraarticulares han demostrado el beneficio en el manejo del dolor e inflamación de la ASI con corticoides. Demostrándose, además, la importancia en términos de eficacia del depósito del corticoide en el interior de la articulación.

La infiltración de la ASI es una técnica caracterizada por su gran éxito terapéutico cuando se indica para el tratamiento de dolor originado por patología a ese nivel. Este es un tipo de dolor localizado a la altura del trocánter mayor o en la espina iliaca posterosuperior que, frecuentemente, se irradia a región lumbar baja o glúteos si bien no origina irradiación a las rodillas (19-21).

Se indica en patología articular tipo inflamatoria secundaria a enfermedades sistémicas con afectación articular como: artritis reumatoide, espondiloartrosis, artritis psoriásica, entre otras) o a procesos locales como traumatismos u otro tipo de lesiones mecánicas (19-21).

Infiltración intraarticular sacroilíaco: indicaciones médicas
Artritis reumatoide.
Espondiloartrosis.
Artritis psoriásica.
Traumatismos de cadera.
Otros.

Tabla 5. Infiltración intraarticular sacroilíaco: indicaciones médicas.

Realización de la técnica

La técnica requiere métodos de imagen dada la profundidad de la articulación y el difícil acceso si se guía solo por referencias anatómicas. Se realiza con el paciente en decúbito supino. Mediante radiología se localizará la articulación y se posicionará el fluoroscopio alineado a ambos lados de la articulación, tras lo cual se accederá con la aguja de infiltración.

La localización intraarticular se determinará administrando una pequeña cantidad de contraste. Una vez localizado el espacio se administrará el fármaco. Las características anatómicas de esta articulación permiten la administración de poco volumen, 3-4 ml como mucho (19-21).

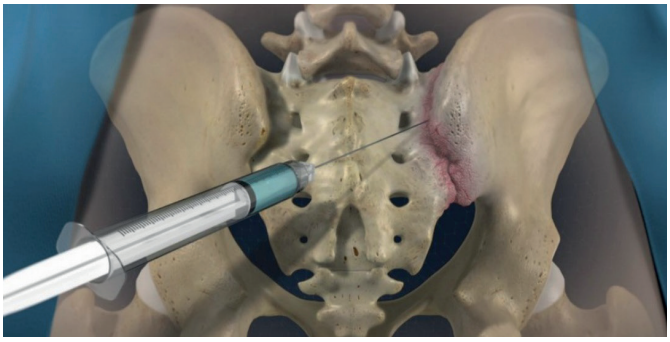

Figura 13. Infiltración intraarticular sacroilíaco.

Las infiltraciones sobre la articulación deberán ser realizadas bajo control fluoroscópico, como es referido por Schneider. Aunque se ha descrito por Foley, la posibilidad de realizarlas bajo control en tomografía, resonancia magnética o ultrasonido. Ellos mismos mencionan que si no hay control de imagen, solo el 22 % será intraarticular. Peebles y colaboradores reportan una precisión variable cuando el control es realizado con ultrasonido de 40-90 %.

- Para el control fluoroscópico da una precisión de 97-98 %.
- Para el control con tomografía computarizada da una precisión de 100 %.

Se concluye que cualquier modalidad de las últimas dos es una buena opción para una adecuada inyección intraarticular. Las inyecciones intraarticulares pueden ser de lidocaína, bupivacaína, triamcinolona o betametasona como lo refiere Ou-Yang y colaboradores en su artículo (20,22-24).

En resumen, la realización de infiltraciones en las articulaciones constituye una herramienta para el manejo del dolor agudo y crónico, así como los procesos inflamatorios. Será importante conocer que la realización de este procedimiento está marcada por indicaciones y estas dependerán de varios factores como es la edad del paciente, la presencia de comorbilidades y otros. Las contraindicaciones son necesarias conocerlas, será siempre necesario tener en cuenta esto, así como las complicaciones.

Bibliografía

1. Del Valle Soto M, Jiménez Díaz F, Manonelles Marqueta P, Ramírez Parenteau C, Rodríguez Vicente JM, Serratosa Fernández L. Consenso sobre utilización de las infiltraciones en el deporte. Documento de Consenso de la Sociedad Española de Medicina del Deporte. Arch Med Deporte. 2016; 33:114---25
2. D. Seoane-Mato et al. Frecuencia de consulta médica por problemas osteoarticulares en población general adulta en España. Estudio EPISER2016. Gac Sanit. 2020;34(5):514–517
3. Blanco FJ, et al. Prevalencia de artrosis sintomática en España: Estudio EPISER2016. Reumatol Clin. 2020. https://doi.org/10.1016/j.reuma.2020.01.008
4. Zeng C, Lane NE, Hunter DJ, et al. Intraarticular corticosteroids and the risk of knee osteoarthritis progression: results from the Osteoarthritis Initiative. Osteoarthritis Cartilage 2019; 27:855
5. Leyva Alarcón A, Molina Hurtado E, Barquero Padilla R, Expósito Sáez R, Ganfornina Rus F, Pérez Milena A. Eficiencia de las infiltraciones con corticoides en pacientes con hombro doloroso en Atención Primaria. Med Fam Andal. 2020; 21:98---106
6. J.C. Nieto-González, I. Monteagudo. Estado actual del tratamiento con infiltraciones intraarticulares en la artritis idiopática juvenil/Reumatol Clin. 2019;15(2):69–72
7. Lin KM, Wang D, Dines JS. Injection Therapies for Rotator Cuff Disease. Orthop Clin N Am [Internet]. 2018 04 [citado 9 agosto 2020];49 (2):231–239. https://doi.org/10.1016/j.ocl.2017.11.010
8. Figueredo Casadei G. Procedimientos intervencionistas eco guiados en hombro doloroso. Rev. Imagenol. 2da Ep ene/jun. 2018 XXI (2): 59 – 66
9. Francisco Hernández F. Infiltraciones de esteroides y ácido hialurónico. Rev Soc Esp Dolor. 2021;28(Supl.1):64-72
10. Correa J, Cortés H, García E, Quintero L. Platelet-rich plasma in treating peripheral neuropathic pain Preliminary report. Rev Soc Esp Dolor. 2018; 25:263---70
11. José Correa, Patricia Abella y Edward Walteros. Infiltración eco guiada articular de plasma rico en factores de crecimiento como terapia regenerativa en lesiones del manguito rotador Rev Colomb Ortop Traumatol. 2020;34(1):39---44
12. Francisco Hernández F. Infiltraciones de esteroides y ácido hialurónico. Rev Soc Esp Dolor. 2021;28(Supl.1):64-72
13. Rodolfo José Alfaro Pacheco, Raquel Sofía Ramírez Fallas, John Alejandro Solano Hidalgo. Lesiones del manguito de los rotadores. Revista Médica Sinergia Vol.6 (1), enero 2021 - ISSN:2215-4523 / e-ISSN:2215-5279
14. Irene Rivero Franco, Laura Navarro Massip. Inflitraciones (I) Infiltración del hombro doloroso. AMF 2010;6(2):83-87
15. Oswaldo Fernández-Miranda, Miguel Ángel Sánchez-Durán, Blanca Paola Rivera-Zúñiga, Rodolfo Barragán-Hervella, Jorge Quiroz-Williams. Vías de acceso para la infiltración de viscosuplementación en rodillas de pacientes con gonartrosis grado II-III. Rev. Fac. Med. Hum. Julio 2021; 21(3):534-539. DOI 10.25176/RFMH.v21i3.3802
16. Díaz-Borjón A, d'Hyver-de las Deses C, Espinosa-Morales R, Galleli L y col. Consenso multidisciplinario de diagnóstico, manejo farmacológico y no farmacológico de la osteoartritis y el papel del sulfato de glucosamina cristalino de prescripción como una nueva opción terapéutica. Med Int Méx. 2020 mayo-junio;36(3):365-389. https://doi.org/10.24245/mim.v36i3.3692
17. Murray TE, Roberts D, Rattan B, Murphy Dt, Cresswell M. Dynmic ultrasound-guided trochanteric bursal injection. Skeletal radiol. 2020;49 (7):1155-8
18. Abadía L, Acevedo González JC. Síndrome de disfunción de la articulación sacroilíaca: análisis clínico de los resultados a corto y mediano plazo de una serie de 115 pacientes tratados con bloqueo selectivo percutáneo. Univ Med. 2017;58(1). https://doi.org/10.11144/Javeriana.umed58-1.sdas
19. Camacho-Galindo J, Gallegos TAG. Disfunción de articulación sacroilíaca. An Med ABC. 2021; 66 (2): 120-127. https:// dx.doi.org/10.35366/100481
20. Cahueque M, Ardebol J, Armas J, Azmitia E. Dolor sacroilíaco: diagnóstico y tratamiento. Acta Ortop Mex. 2021; 35(1): 85-91. https://dx.doi.org/10.35366/100937
21. Ou-Yang DC, York PJ, Kleck CJ, Patel VV. Diagnosis and management of sacroiliac joint dysfunction. J Bone Joint Surg Am. 2017; 99 (23): 2027-2036. doi: 10.2106/JBJS.17.00245. PMID: 29206793
22. Thawrani DP, Agabegi SS, Asghar F. Diagnosing sacroiliac joint pain. J Am Acad Orthop Surg. 2019; 27 (3): 85-93. doi: 10.5435/JAAOS-D-17-00132. PMID: 30278010
23. Schneider BJ, Ehsanian R, Rosati R, Huynh L, Levin J, Kennedy DJ. Validity of physical exam maneuvers in the diagnosis of sacroiliac joint pathology. Pain Med. 2020; 21 (2): 255-260. doi: 10.1093/pm/pnz183. Erratum in: Pain Med. 2020; 21 (5): 1089. PMID: 31393577